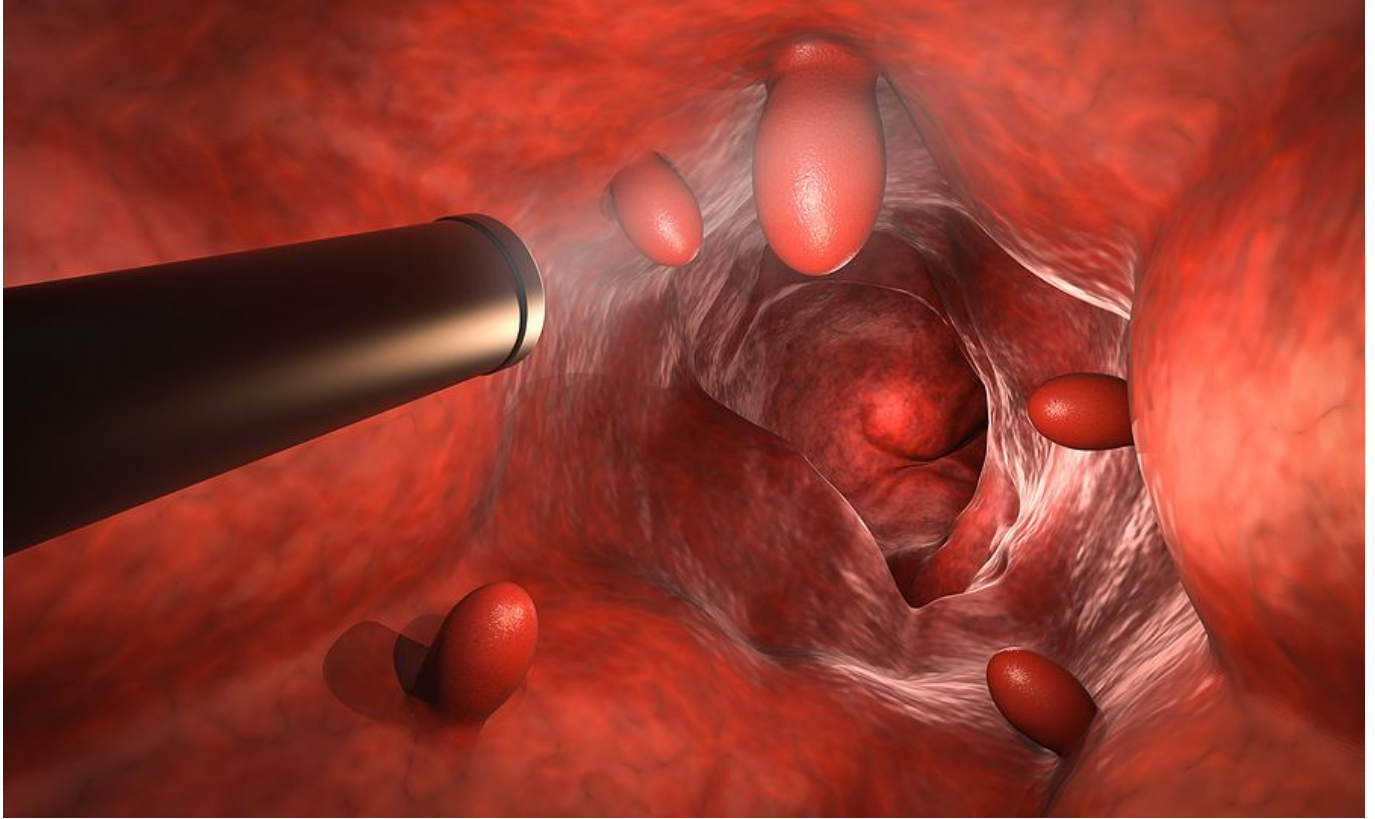
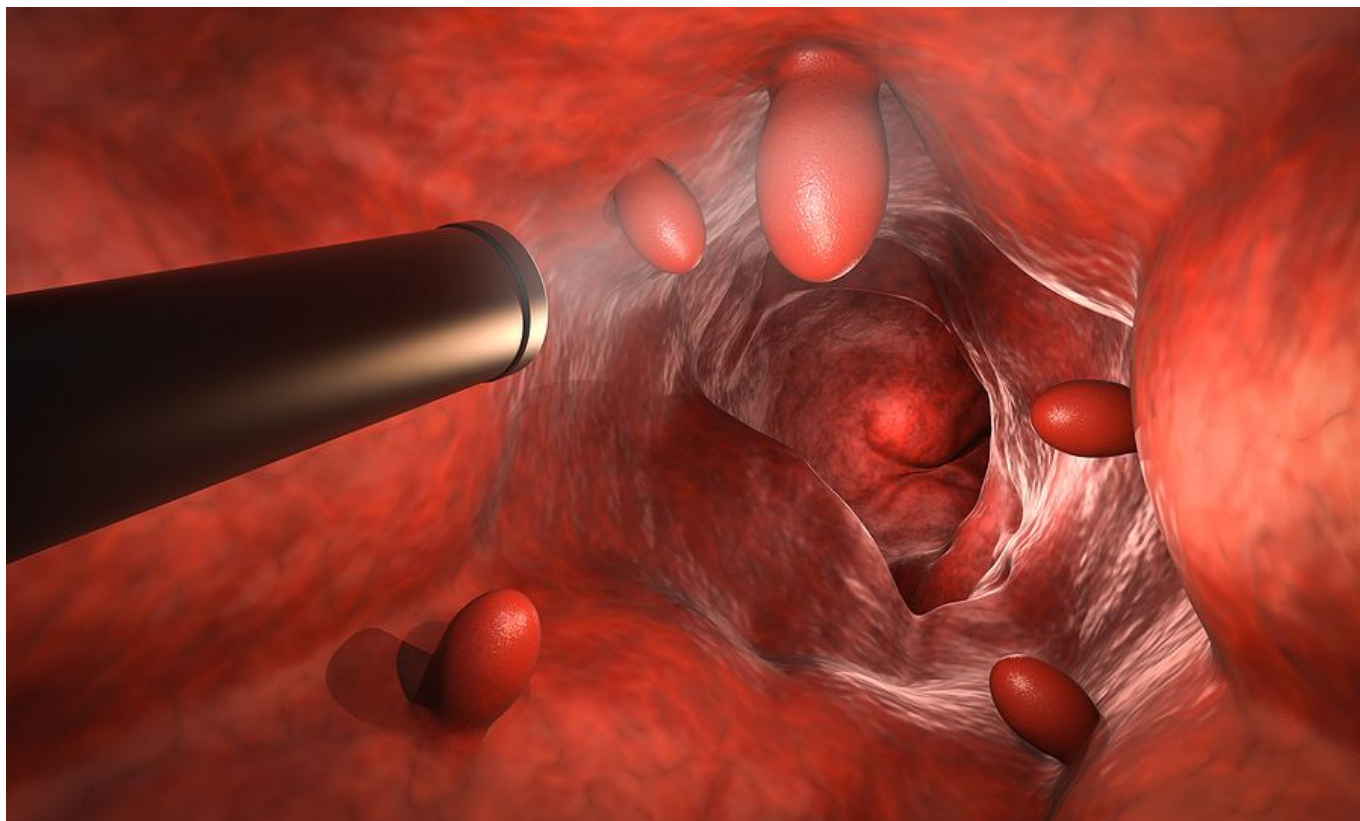


## Πολύποδες παχέος εντέρου: Με ποια συμπτώματα εκδηλώνονται

[Επιστήμες, Τέχνες & Πολιτισμός / Υγεία και ιατρικά θέματα](#)



Οι πολύποδες του παχέος εντέρου είναι μικρά εξογκώματα στην εσωτερική επιφάνειά του και το μέγεθός τους κυμαίνεται από λίγα χιλιοστά έως κάποια εκατοστά.



Οι πολύποδες έχουν διάφορα σχήματα: Άλλοι έχουν μίσχο και μοιάζουν με μανιτάρι, άλλοι είναι άμισχοι και άλλοι σχεδόν τελείως επίπεδοι.

Οι περισσότεροι πολύποδες τη στιγμή που εντοπίζονται είναι ακίνδυνοι. Ωστόσο, με την πάροδο του χρόνου, κάποιος από αυτούς θα εξελιχθούν σε καρκίνο του παχέος εντέρου και αυτός μπορεί να αποβεί θανατηφόρος εάν διαγνωστεί σε τελικά στάδια.

Ο καρκίνος του παχέος εντέρου είναι ο τρίτος σε συχνότητα καρκίνος στους άντρες και ο δεύτερος στις γυναίκες, ενώ αποτελεί τη δεύτερη αιτία θανάτου από καρκίνο.

Μελέτες σε ασυμπτωματικά άτομα ηλικίας 50-82 ετών, έχουν δείξει ότι τα ποσοστά εμφάνισης αδενωματωδών πολυπόδων, οι οποίοι είναι και οι συχνότεροι, κυμαίνονται από 23% έως 25%.

Κάθε άνθρωπος μπορεί να αναπτύξει πολύποδες στο παχύ έντερο, αλλά μεγαλύτερο κίνδυνο διατρέχουν άτομα άνω των 50 ετών, υπέρβαροι, άτομα που καταναλώνουν συστηματικά λιπαρές τροφές, καπνιστές, άτομα που έχουν ατομικό ή οικογενειακό ιστορικό πολυπόδων ή καρκίνου του παχέος εντέρου και άτομα που έχουν γονιδιακή προδιάθεση για δημιουργία πολυπόδων.

## **Συμπτώματα**

Οι περισσότεροι άνθρωποι με πολύποδες στο παχύ έντερο δεν εμφανίζουν συμπτώματα. Συνεπώς, δεν γνωρίζουν εάν έχουν πολύποδες μέχρι να τους εντοπίσει ο γαστρεντερολόγος στη διάρκεια μιας κολonosκόπησης.

Μια μειοψηφία ατόμων με πολύποδες του παχέος εντέρου ίσως εμφανίσει συμπτώματα που όμως δεν είναι ειδικά αφού τα συναντά κανείς και σε άλλες παθήσεις.

Τέτοια συμπτώματα είναι:

Η αιμορραγία από το τελικό τμήμα του εντέρου, το ορθό.

Αλλαγή στο χρώμα των κοπράνων. Το αίμα μπορεί να εμφανιστεί με κόκκινες ραβδώσεις επάνω στα κόπρανα ή να τα κάνει να φαίνονται πολύ σκούρα ή να έχουν βαθύ βυσσινί χρώμα.

Αλλαγή στις συνήθειες του εντέρου, π.χ. δυσκοιλιότητα ή διάρροια που διαρκεί περισσότερο από λίγες ημέρες.

Πόνος. Ένας μεγάλος πολύποδας του παχέος εντέρου μπορεί να αποφράξει εν μέρει το έντερο και να δημιουργήσει κολικούς στην κοιλιά.

Σιδηροπενική αναιμία. Μια μικρή αλλά χρόνια αιμορραγία ενός πολύποδα μπορεί οδηγήσει σε απώλεια σιδήρου.

### **Πολύποδες και καρκίνος του παχέος εντέρου**

Όλοι οι πολύποδες δεν εξελίσσονται σε καρκίνο. Μεγαλύτερο κίνδυνο έχουν τα κλασικά και τα οδοντωτά αδενώματα. Και τα δύο ανευρίσκονται αρκετά συχνά.

Ο κίνδυνος αυτός αυξάνει ανάλογα με το μέγεθός τους και τον βαθμό δυσπλασίας που παρουσιάζουν.

Πιο επικίνδυνοι είναι οι πολύποδες άνω των 10 mm και με υψηλόβαθμη δυσπλασία των κυττάρων τους.

Ο εντοπισμός και η διάγνωση των πολυπόδων γίνεται με την κολonosκόπηση, η οποία διενεργείται με ένα λεπτό και εύκαμπτο όργανο με δυνατότητα αναμετάδοσης της εικόνας, από το εσωτερικό του εντέρου, σε ειδική οθόνη.

Ο έλεγχος πρέπει να ξεκινά από την ηλικία των 50 και ενδεχομένως των 45 ετών για άτομα μέσου κινδύνου. Για κατηγορίες ατόμων με αυξημένο κίνδυνο εμφάνισης προτείνεται η έναρξη του ελέγχου νωρίτερα.

Σε κάθε περίπτωση ο γαστρεντερολόγος θα σας υποδείξει πότε πρέπει να

Ξεκινήσετε τον ενδοσκοπικό έλεγχο.

### **Θεραπεία**

Η θεραπεία συνίσταται στην πλήρη αφαίρεσή τους από το έντερο και ονομάζεται ενδοσκοπική πολυποδεκτομή. Αυτή γίνεται συνήθως κατά τη διάρκεια της κολonosκόπησης με ειδικά εργαλεία. Σπάνια μπορεί να χρειαστεί να γίνει σε δεύτερο χρόνο εάν το κρίνει ο γαστρεντερολόγος.

**Πηγή:** [onmed.gr](http://onmed.gr)