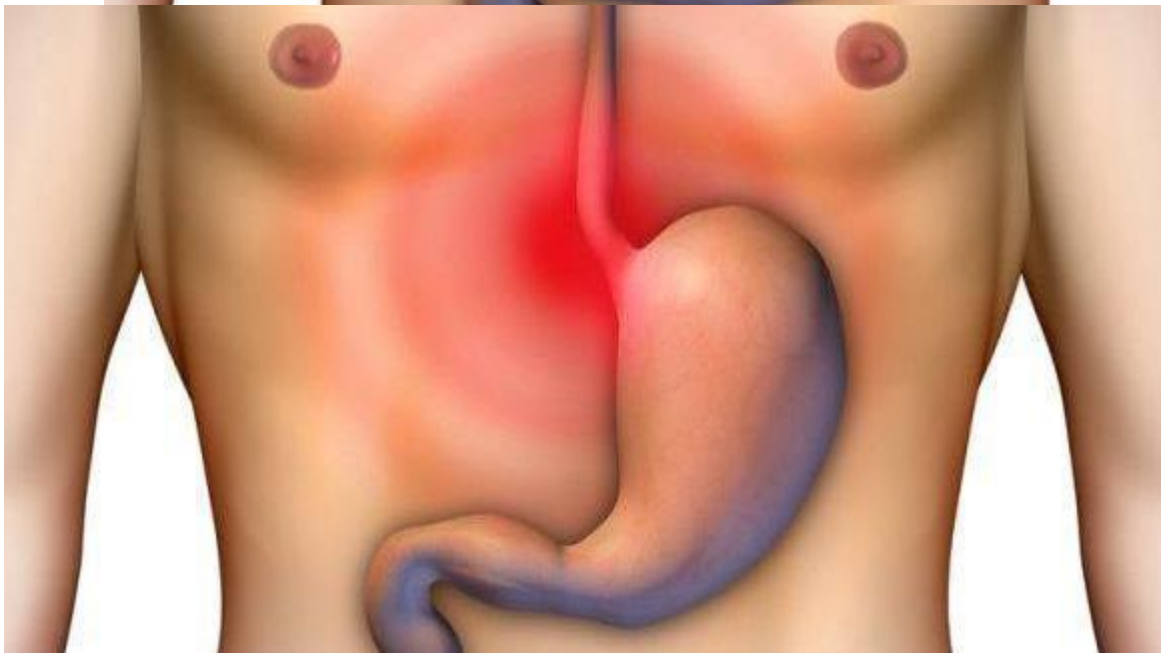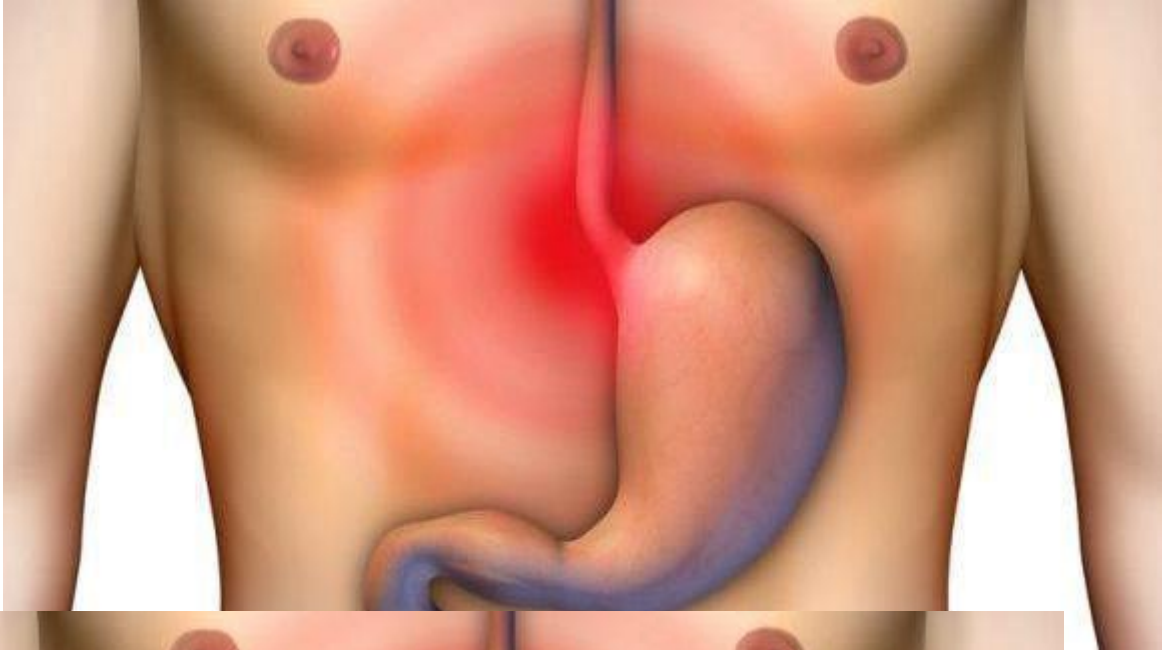


Καρκίνος του στομάχου: Σημάδια-συμπτώματα-διάγνωση

/ [Επιστήμες, Τέχνες & Πολιτισμός](#)



Καρκίνος

του στομάχου: Σημάδια-συμπτώματα-διάγνωση

Ο γαστρικός καρκίνος, συνήθως καλούμενος ως καρκίνος στομάχου, μπορεί να αναπτυχθεί σε οποιοδήποτε μέρος του στομαχιού και μπορεί να διαδοθεί σε όλο το στομάχι και σε άλλα όργανα, ιδιαίτερα τον οισοφάγο, τους πνεύμονες, τους λεμφαδένες και το συκώτι. Ο καρκίνος στομάχου προκαλεί περίπου 800.000

θανάτους παγκοσμίως το χρόνο.

Καρκίνος του στομάχου:Σημάδια και συμπτώματα

Ο καρκίνος στομάχου είναι συχνά ασυμπτωματικός ή προκαλεί μη συγκεκριμένα συμπτώματα στα αρχικά στάδιά του. Ο καρκίνος έχει φθάσει συχνά σε ένα προχωρημένο στάδιο (δείτε κατωτέρω), πολύ πριν την εμφάνιση των συμπτωμάτων, κάτι που αποτελεί έναν από τους κύριους λόγους για την ανεπαρκή πρόγνυσή του. Ο καρκίνος στομάχου μπορεί να προκαλέσει τα ακόλουθα σημάδια και συμπτώματα:

Στάδιο 1 (πρόωρο)

Δυσπεψία ή μια αίσθηση καψίματος (καούρα)

Ενδοσκοπική εικόνα του plastica linitis, ένα είδος καρκίνου του στομάχου, όπου προσβάλλεται ολόκληρο το στομάχι.

Απώλεια όρεξης, ειδικά για το κρέας

Κοιλιακές ενοχλήσεις

Στάδιο 2 (μέσο)

Αδυναμία και κούραση

«Φούσκωμα» του στομαχιού, συνήθως μετά από γεύματα

Στάδιο 3 (τελικό)

Κοιλιακός πόνος στην ανώτερη κοιλία

Ναυτία και περιστασιακός εμετός

Διάρροια ή δυσκοιλιότητα

Απώλεια βάρους

Αιμορραγία (αίμα εμετού ή κατοχή του αίματος στα κόπρανα) στην οποία το αίμα θα εμφανιστεί μαύρο. Αυτό μπορεί να οδηγήσει σε αναιμία.

Δυσφαγία: Αυτό το χαρακτηριστικό γνώρισμα μπορεί να υποδηλώνει έναν καρδιακό όγκο ή την επέκταση του γαστρικού όγκου μέσα στον οισοφάγο.

Αξιοσημείωτο είναι ότι αυτά μπορούν να είναι συμπτώματα και άλλων προβλημάτων, όπως ένας στομαχικός ιός, ένα γαστρικό έλκος ή τροπικές άφθες.

Καρκίνος του στομάχου:Διάγνωση

Για να βρει την αιτία των συμπτωμάτων, ο γιατρός ζητά το ιατρικό ιστορικό του ασθενούς, κάνει μια φυσική εξέταση και μπορεί να παραγγείλει και εργαστηριακές μελέτες. Ο ασθενής μπορεί επίσης να υποβληθεί σε μια ή όλες τις ακόλουθες εξετάσεις:

- Γαστροσκοπική εξέταση. Διαγνωστική μέθοδος. Περιλαμβάνει την εισαγωγή μιας φωτογραφικής μηχανής οπτικών ινών στο στομάχι για να το απεικονίσει.
- Ακτινογραφία βαρίου.
- Μαγνητική τομογραφία. Μπορεί να αποκαλύψει το γαστρικό καρκίνο, αλλά είναι πιά χρήσιμη στο να καθορίσει την εισβολή στους παρακείμενους ιστούς, ή την παρουσία διάδοσης στους τοπικούς λεμφαδένες.

Ο ανώμαλος ιστός που εντοπίζεται σε μια γαστροσκοπική εξέταση θα αναλυθεί από το χειρουργό ή το γαστρεντερολόγο. Αυτός ο ιστός στέλνεται έπειτα σε έναν παθολόγο για ιστολογική εξέταση με μικροσκόπιο για να ελέγξει για την παρουσία καρκινωδών κυττάρων. Μια βιοψία, με την επόμενη ιστολογική ανάλυση, είναι ο μόνος σίγουρος τρόπος να επιβεβαιωθεί η παρουσία κυττάρων καρκίνου.

Διάφορες γαστροσκοπικές μορφές έχουν αναπτυχθεί και ανιχνεύουν το βλεννογόνο με μια χρωστική ουσία που τονίζει τη δομή κυττάρων και μπορεί να προσδιορίσει τους τομείς της δυσπλασίας. Η Ενδοκυτταροσκοπία χρησιμοποιεί την υψηλή ενίσχυση για να απεικονίσει την κυτταρική δομή για να καθορίσει καλύτερα τους τομείς της δυσπλασίας. Άλλες γαστροσκοπικές μορφές όπως η οπτική τομογραφία συνοχής δοκιμάζονται επίσης για παρόμοιες εφαρμογές.

Διάφορες δερματικές καταστάσεις συνδέονται με το γαστρικό καρκίνο. Η υπερπλασία του δέρματος, συχνά της μασχάλης και του βουβώνα, γνωστή ως acanthosis nigricans, συνδέεται με τους ενδοκοιλιακούς καρκίνους όπως ο γαστρικός καρκίνος. Άλλες δερματικές εκδηλώσεις του γαστρικού καρκίνου είναι η tripe palms (μια σκουρόχρωμη υπερπλασία του δέρματος) και η Leser-Trelat, η οποία είναι η γρήγορη ανάπτυξη των κακώσεων του δέρματος γνωστή ως σεβορείϊκή κεράτωση.

Διάφορες εξετάσεις αίματος μπορούν επίσης να γίνουν, όπως η πλήρης αρίθμηση αίματος (CBC) για την διάγνωση αναιμίας.

Πηγή: newsitamea.gr