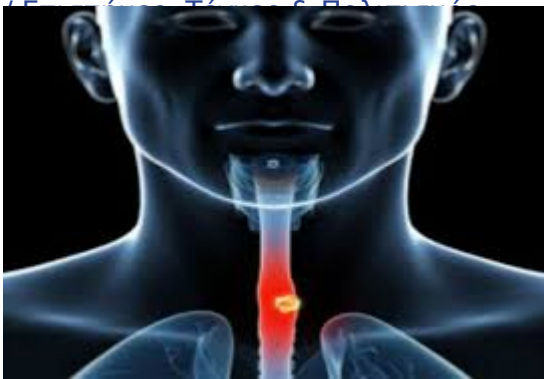

Μανομετρία οισοφάγου. Η εξέταση που σώζει



Η «γαστροσκόπηση», η ενδοσκόπηση δηλαδή του

ανώτερου πεπτικού συστήματος είναι μια ιατρική εξέταση που λίγο ή πολύ είναι γνώριμη σε όλους μας, ασχέτως ενασχόλησης ή υπάρχουσας πάθησης. Γνωρίζουμε λοιπόν, ότι μέσω αυτής δύναται ο ιατρός να δει σε πραγματικό χρόνο, με τη χρήση εύκαμπτου ενδοσκοπίου τον οισοφάγο, το στομάχι και τις αρχικές μοίρες του λεπτού εντέρου. Έτσι μπορούμε να διαπιστώσουμε «ιδίους όμμασι» παθολογικές καταστάσεις όπως οισοφαγίτιδα, οισοφάγο Barrett, πεπτικό έλκος, καρκίνο αλλά και να πάρουμε βιοψίες από τις ύποπτες περιοχές για να τεκμηριώσουμε ιστολογικά τη βλάβη.

Υπάρχουν όμως πεπτικά νοσήματα που προκαλούν επίμονα ενοχλήματα όπως δυσφαγία (δυσκολία κατά την κατάποση) ή θωρακικό άλγος, που δεν αφορούν στον βλεννογόνο που καλύπτει εσωτερικά τον οισοφάγο. Τα εν λόγω νοσήματα είναι πρακτικά «αόρατα» στην ενδοσκόπηση, ή τουλάχιστον, ο έμπειρος γαστρεντερολόγος μπορεί να υποψιαστεί σε προχωρημένο όμως στάδιο. Αυτά είναι τα κινητικά νοσήματα του οισοφάγου. Σε αυτήν την κατηγορία έρχεται να ρίξει φως η μανομετρία του οισοφάγου.

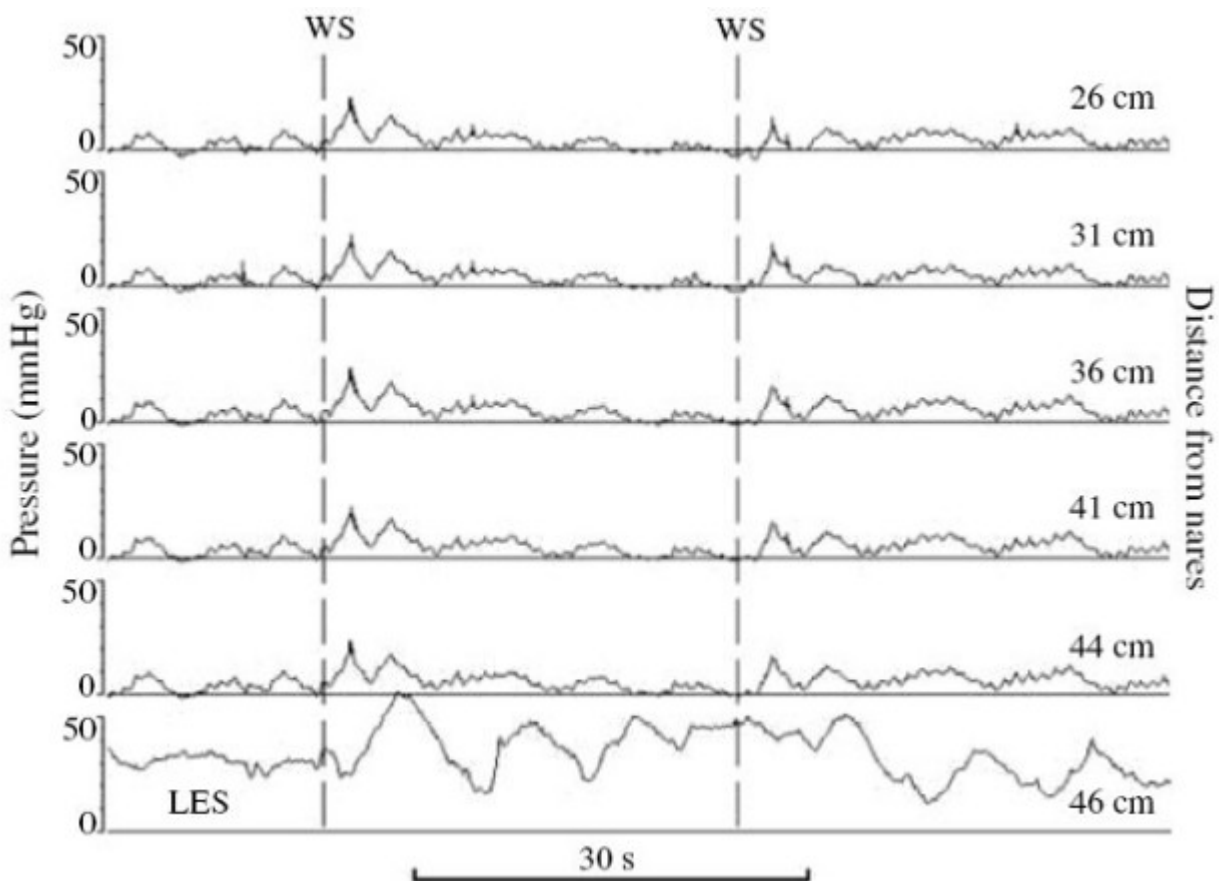
Η μανομετρία οισοφάγου είναι μια λειτουργική καταγραφή της ικανότητας του οισοφάγου να συσπάται με συγκεκριμένο τρόπο για να επιτελέσει τη λειτουργία της κατάποσης. Ο οισοφάγος, ο «αυλός» που συνδέει το στοματοφάρυγγα με το στομάχι, αφοριζόμενος άνωθεν από τον ανώτερο οισοφαγικό σφιγκτήρα και κάτωθεν από τον πολύπλοκο μηχανισμό του κατώτερου οισοφαγικού σφιγκτήρα, είναι ένα όργανο με λεπτές λειτουργίες που άλλες εξαρτώνται από τη θέλησή μας και άλλες όχι, μιας και ο ανώτερος οισοφαγικός σφιγκτήρας και το ανώτερο 1/3 περίπου του οισοφαγικού σώματος αποτελούνται από γραμμωτές μυϊκές ίνες υπό τον έλεγχο του Κεντρικού Νευρικού Συστήματος ενώ τα υπόλοιπα 2/3 και ο κατώτερος οισοφαγικός σφιγκτήρας από λείες μυϊκές ίνες υπό τον έλεγχο του Αυτόνομου Νευρικού Συστήματος και του ιδίου Εντερικού νευρικού Συστήματος.

Και για να το κάνουμε ακόμα λίγο πιο περίπλοκο, τα νευρικά στοιχεία αυτά αλληλεπιδρούν και αλληλοεπηρεάζονται με τρόπους που εξακολουθούν να αποτελούν πεδίο έρευνας της Φυσιολογίας και της Βιολογίας. Και όλα αυτά για να κάνουμε μία, κατά τα αλλά, απλή, μικρή και «ασήμαντη» κατάποση, ένα απλό «γκλουπ»!

Η μανομετρία λοιπόν, μέσω υπολογισμού της διαφοράς πίεσης που αναπτύσσεται σε πολλαπλά σημεία στον οισοφάγο -εξ'ού και το όνομα αυτής, δηλ. «μέτρηση πίεσης» - αναδεικνύει τον τρόπο, την ένταση και τη χρονική αλληλουχία των συσπάσεων στα διάφορα τμήματα που συνεργάζονται για να πραγματοποιηθεί η κατάποση και να πραγματοποιηθεί αυτό που ονομάζουμε φυσιολογική περίσταλη του οισοφάγου. Με άλλα λόγια, πότε, πως, πόσο ισχυρά και με ποια χρονική συσχέτιση μεταξύ τους συσπώνται και χαλαρώνουν οι 2 σφιγκτήρες και οι μυϊκές ίνες του οισοφάγου ώστε να καταπιούμε χωρίς πρόβλημα. Σφάλματα στον πολύπλοκο αυτό μηχανισμό οδηγούν σε κινητικά σύνδρομα του οισοφάγου προκαλώντας είτε δυσφαγία δηλ. δυσκολία στην κατάποση («μου κολλάει η μπουκιά», «μου γυρίζει πίσω το φαγητό ή το νερό») αλλά και θωρακικό πόνο. Τα κυριότερα από αυτά τα σύνδρομα είναι η Αχαλασία οισοφάγου, όπου έχουμε απουσία περίσταλης στο οισοφαγικό σώμα, τα υπερσυσπαστικά σύνδρομα όπως ο Οισοφαγικός Σπασμός, ο Οισοφάγος-Καρυοθραύστης αλλά και υποσυσπαστικά σύνδρομα οισοφαγικού σώματος και κατώτερου σφιγκτήρα.

Η ιδέα της μανομετρίας δεν είναι φυσικά κάτι νέο! Ήδη από την αρχαιότητα και σε διάφορους πολιτισμούς είχε φωλιάσει η ιδέα της χρήσης «μπαλονιών» με αέρα ή νερό για να «μελετήσουν» την κινητικότητα του πεπτικού με τρόπους που στα μάτια των σύγχρονων ανθρώπων θα φάνταζαν από αστείες ως και τρομακτικές. Όμως τον 20^ο αιώνα η ραγδαία εξέλιξη της τεχνολογίας και της ιατρικής επέτρεψε την δημιουργία μανομέτρων με αντλίες ύδατος που κατέγραφαν τις μεταβολές πίεσης σε υδάτινες στήλες εντός καθετήρων που εισάγονταν στον οισοφάγο και τις μετέτρεπαν σε καμπύλες ώστε να έχουμε μετρήσιμα και αναπαραγώγιμα αποτελέσματα. Τα μανόμετρα αυτά, αρχικά τεραστίου μεγέθους, σιγά, σιγά εξελίχθηκαν και κατέληξαν στο γνωστό κλασσικό μανόμετρο ύδατος με καθετήρα 4 έως 8 σημείων μέτρησης που έβαλε την κλασσική μανομετρία στη «φαρέτρα» των ιατρικών εξετάσεων και παρέμεινε στη βασική μορφή του αναλλοίωτο από το 19^ο ως τα τέλη του 20^{ου} αιώνα παράγοντας εικόνες σαν και αυτή που βλέπουμε παρακάτω(εικ.1)

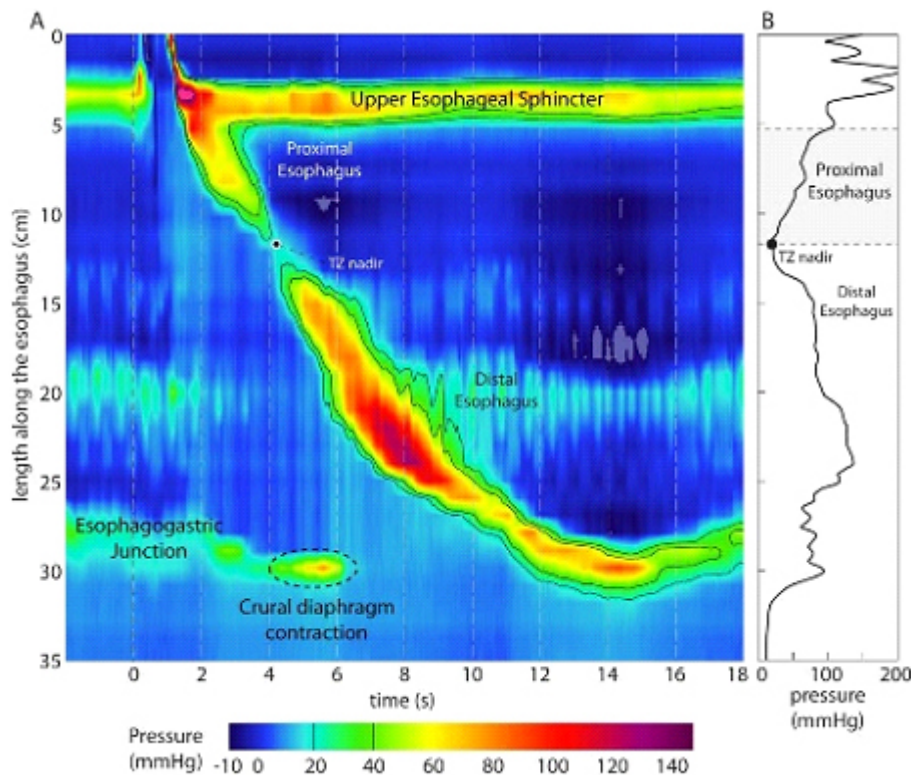
Εικόνα 1. Κλασσική καταγραφή μανομετρίας οισοφάγου



Ο μικρός, όμως, αριθμός των καναλιών καταγραφής περιορίζει τον όγκο των πληροφοριών που μπορούσε να συλλέξει ο ιατρός ειδικά σε ό,τι αφορά στον κατώτερο οισοφαγικό σφιγκτήρα. Ως αποτέλεσμα είχαμε μια δύσκολα ερμηνεύσιμη εξέταση που διαρκούσε πολύ περισσότερη ώρα σε σχέση με την ενδοσκόπηση και απαιτούσε «Ιώβεια» υπομονή από τον εξεταζόμενο, μεγάλη εμπειρία αλλά και συχνά φαντασία από τον εξεταστή!

Αυτά άλλαξαν τις αρχές της νέας χιλιετίας χάρις την εξέλιξη τόσο του ιατρικού software αλλά και της τεχνολογίας ιατρικού υλικού που οδήγησαν στην εισαγωγή της μανομετρίας υψηλής ανάλυσης (High Resolution Manometry). Πλέον τα σημεία υπολογισμού της πίεσης αυξήθηκαν σε 22 έως και 36 ενώ οι καθετήρες έγιναν λεπτότεροι ($\approx 4.2\text{mm}$) και η ίδια η εξέταση σημαντικά πιο εύκολη και πιο γρήγορη (15-20min). Ταυτόχρονα η μελέτη του ίδιου του κατώτερου οισοφαγικού σφιγκτήρα κατέστη λεπτομερέστερη και ευκολότερη μέσω της χρήσης ηλεκτρονικού πλέον (*Dente-sleeve*) ισοδύναμου, του μπαλονιού που παλαιότερα ευρίσκετο στην άκρη του καθετήρα και έπρεπε να τοποθετηθεί και να φουσκώσει σε επαφή με το σφιγκτήρα. Ενώ και η ίδια η απεικόνιση των αποτελεσμάτων μετατράπηκε από μια ατελείωτη σειρά πολλαπλών καμπύλων στην ευδιάκριτη και πολύ πιο «ξεκούραστη» αναπαράσταση που βλέπουμε στην εικ.2.

Εικόνα 2: Καταγραφή High Resolution Manometry



Έτσι, τώρα ο ασθενής προσέρχεται νηστικός αφού προηγουμένως έχει συζητήσει με τον ιατρό του την φαρμακευτική αγωγή που ήδη λαμβάνει για να δούμε αν και ποια από αυτά τα φάρμακα θα πρέπει να διακοπούν προ της εξέτασης. Χορηγείται τοπική αναισθησία με ξυλοκαΐνης στη μύτη και το φάρυγγα ώστε να γίνει ευκολότερα η τοποθέτηση του μανομετρικού καθετήρα από τον ιατρό. Η τοποθέτηση γίνεται από τη μύτη και υποβοηθείται από την κατάποση μικρών ποσοτήτων ύδατος από τον ασθενή. Όταν ο καθετήρας είναι στη σωστή θέση, να έχει εισέλθει στο στομάχι ώστε ο ιατρός να έχει στην οθόνη του Η/Υ πλήρη απεικόνιση των πιέσεων σε όλο το μήκος του οισοφάγου και στο εγγύς τμήμα του στομάχου τότε ακινητοποιείται στη θέση αυτή και ξεκινά η διαδικασία των ελεγχόμενων καταπόσεων, συνήθως σε ύπτια θέση. Ο ιατρός χορηγεί μικρή ποσότητα ύδατος (5-10ml) το οποίο ο ασθενής καλείται να καταπιεί, εφόσον, με μια καταποτική κίνηση, η οποία και καταγράφεται. Αν συμπληρωθεί ικανός κατά τον εξεταστή αριθμός καταπόσεων (συνήθως περίπου 10) με μεσοδιαστήματα ηρεμίας του οισοφάγου τότε η εξέταση θεωρείται ολοκληρωμένη. Αναλόγως με την κλινική περίπτωση, δύναται να πραγματοποιηθούν καταπόσεις και στερεάς τροφής ή παχύρρευστων διαλυμάτων. Η εξέταση είναι τελείως ανώδυνη, χωρίς τις επιπλοκές και τους κινδύνους της ενδοσκοπησης και φυσικά αναίμακτη γι' αυτό δεν απαιτεί αναπροσαρμογή τυχούσας αντιπηκτικής αγωγής. Στην παγκόσμια

βιβλιογραφία υπάρχει μόνο ένα περιστατικό διάτρησης από μανομετρικό καθετήρα και αυτό σχεδόν 20 χρόνια πριν, το 1997. Πολύ σπάνια μπορεί να εμφανιστούν αρρυθμία, βαγοτονικά επεισόδια και ακόμη σπανιότερα βρογχόσπασμος ή εισρόφηση.

Τα αποτελέσματα χρήζουν σχεδόν πάντα ειδικής ανάλυσης και επεξεργασίας από τον εξεταστή παρά την φιλότιμη προσπάθεια των κατασκευαστών ιατρικού λογισμικού για τη μεγαλύτερη δυνατή αυτοματοποίηση. Γεγονός που μπορεί να προκαλέσει μια μικρή καθυστέρηση στην επίδοση των τελικών αποτελεσμάτων κατά κέντρο και περίπτωση από λίγες ώρες ως και ημέρες.

Κυριότερες ενδείξεις της μεθόδου αποτελούν:

- Η εκτίμηση δυσφαγίας
- Το μη καρδιακό θωρακικό άλγος
- Η ανθεκτική γαστροοισοφαγική παλινδρόμηση
- Προεγχειρητικά σε ασθενείς που θα υποβληθούν σε αντιπαλινδρομική επέμβαση, για αποκλεισμό αχαλασίας ή σκληροδέρματος
- Μετεγχειρητικά σε ασθενείς με συμπτώματα κυρίως δυσφαγίας μετά από αντιπαλινδρομική επέμβαση ή μυοτομή για αχαλασία
- Ανεύρεση της θέσης του κατώτερου οισοφαγικού σφιγκτήρα προ τοποθέτησης καθετήρα πεχαμετρίας ή εμπέδησης οισοφάγου ή προ της τοποθέτησης ασύρματης σταθερής κάψουλας Bravo
- Εκτίμηση οισοφαγικής λειτουργίας σε συστηματικά νοσήματα και νοσήματα συνδετικού ιστού

Οι κυριότερες αντενδείξεις είναι:

- Έκπτωση του επιπέδου συνείδησης που δυσχεραίνει την επικοινωνία
- Γνωστή ή υποψία φαρυγγικής απόφραξης ή απόφραξης στον ανώτερο οισοφάγο(π.χ καρκίνος)
- Παρουσία γνωστών οισοφαγικών αλλοιώσεων όπως βαθύ έλκος, εκκόλπωμα Zenker, στένωση, οισοφαγικοί κίρσοι
- Σοβαρές διαταραχές πήκτικότητας του αίματος

Αξίζει τελειώνοντας να αναφερθεί ότι μιας και η μανομετρία είναι λειτουργική καταγραφή και όχι απευθείας απεικόνιση του οισοφάγου είναι πάντα επιθυμητή η διενέργεια γαστροσκόπησης προ της εξέτασης αυτής ώστε να τεθούν με σαφήνεια οι σωστές ενδείξεις για τη μανομετρία, να αποφύγουμε άσκοπες εξετάσεις και φυσικά να αποκαλύψουμε καταστάσεις που θα έκαναν αδύνατη την πραγματοποίηση της εν λόγω εξέτασης.

Απόστολος Σ. Πουλάκης Γαστρεντερολόγος - Ενδοσκόπος

Πηγές : Boro.gr- ehealthcyprus.com - onlycy.com