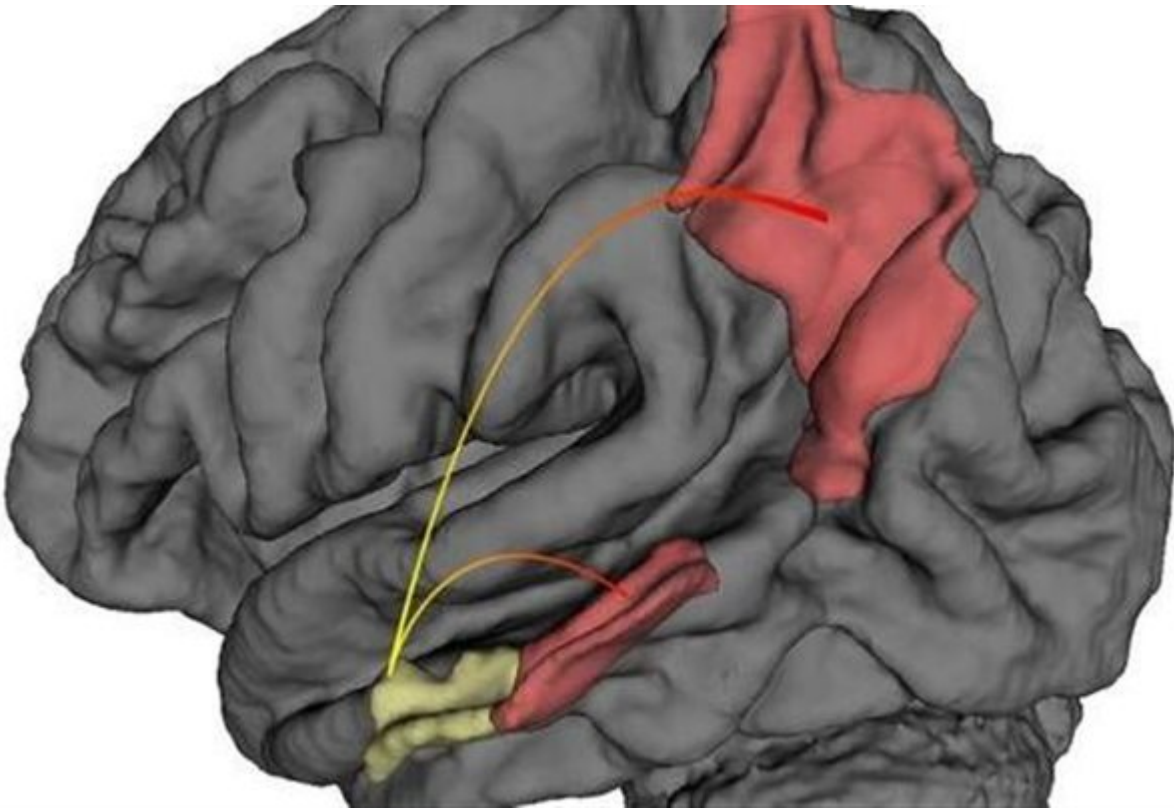


## Το σημείο «εκκίνησης» της Αλτσχάιμερ

/ Ειδήσεις και Ανακοινώσεις / Επιστήμες, Τέχνες & Πολιτισμός



Αυτή η εικόνα που παρήχθη από υπολογιστή δείχνει ότι η νόσος Αλτσχάιμερ ξεκινά στον πλευρικό ενδορινικό φλοιό (κίτρινο χρώμα) και στη συνέχεια εξαπλώνεται σε άλλες περιοχές του εγκεφαλικού φλοιού (κόκκινο χρώμα).

### Ουάσινγκτον

Ερευνητές ανακάλυψαν το ακριβές σημείο στον εγκέφαλο από το οποίο ξεκινά η Αλτσχάιμερ, εξέλιξη που μπορεί να οδηγήσει σε πρόωμη διάγνωση της νευροεκφυλιστικής νόσου.

Συγκεκριμένα οι επιστήμονες από το Ερευνητικό Κέντρο για τη Νόσο Αλτσχάιμερ του Πανεπιστημίου Κολούμπια «σάρωσαν» τον εγκέφαλο 96 συνταξιούχων και παρακολούθησαν την πορεία της υγείας τους επί 3,5 χρόνια. Κανένας από τους εθελοντές δεν εμφάνιζε προβλήματα μνήμης στην αρχή της μελέτης, ωστόσο 12 εξ αυτών παρουσίασαν ήπιας μορφής Αλτσχάιμερ ως το τέλος της.

### Ο πλευρικός ενδορινικός φλοιός

Η εξονυχιστική εξέταση έδειξε ότι ενώ ο εγκέφαλος των 84 εθελοντών που δεν

εμφάνισαν Αλτσχάιμερ παρέμενε φυσιολογικός, εκείνος των 12 ατόμων που εκδήλωσαν συμπτώματα της νόσου παρουσίαζε μείωση της μεταβολικής δραστηριότητας σε μια περιοχή που ονομάζεται πλευρικός ενδορινικός φλοιός (Lateral Entorhinal Cortex, LEC).

Μάλιστα η μεταβολή αυτή που συνδεόταν με φθίση της μνήμης φάνηκε να λαμβάνει χώρα σε μια περίοδο που και οι 12 εθελοντές δεν είχαν ακόμη εκδηλώσει κανένα σημάδι της νόσου. Από την ανάλυση προέκυψε επίσης πώς με την πάροδο του χρόνου οι αλλαγές στην περιοχή LEC του εγκεφάλου εξαπλώθηκαν προς άλλες περιοχές του εγκεφαλικού φλοιού. Μια από τις πιο «πληγείσες» περιοχές ήταν ο βρεγματικός φλοιός ο οποίος εμπλέκεται στην ικανότητα προσανατολισμού.

### **«Πύλη» για τον ιππόκαμπο**

Ο επικεφαλής της μελέτης καθηγητής **Σκοτ Σμολ**, διευθυντής του Ερευνητικού Κέντρου για τη Νόσο Αλτσχάιμερ στο Πανεπιστήμιο Κολούμπια ανέφερε ότι *«επί έτη ήταν γνωστό πως η Αλτσχάιμερ ξεκινά σε μια περιοχή του εγκεφάλου που ονομάζεται ενδορινικός φλοιός. Η νέα μελέτη όμως είναι η πρώτη που δείχνει σε ζώντες ασθενείς ότι η Αλτσχάιμερ ξεκινά συγκεκριμένα στον πλευρικό ενδορινικό φλοιό - LEC. Η περιοχή LEC θεωρείται ως 'πύλη' για τον ιππόκαμπο ο οποίος διαδραματίζει ρόλο-«κλειδί» στην εδραίωση της μακροπρόθεσμης μνήμης, μεταξύ άλλων σημαντικών λειτουργιών. Αν πληγεί η LEC, τότε πλήττονται και άλλες πτυχές του ιππόκαμπου».*

Οι ερευνητές εκτιμούν ότι η Αλτσχάιμερ εξαπλώνεται σαν... ντόμινο, καθώς οι νευρώνες της περιοχής LEC που έχουν επηρεαστεί από τη νόσο μειώνουν την ικανότητα και των γειτονικών νευρώνων να αντιστέκονται στις μεταβολές.

Δύο από τα «ορόσημα» της νόσου Αλτσχάιμερ είναι η εναπόθεση της πρωτεΐνης β-αμυλοειδής στον εγκέφαλο καθώς η συσσωμάτωση της πρωτεΐνης τ. Ένα πρώτο βήμα για τη συσσώρευση του β-αμυλοειδούς είναι η παραγωγή της πρόδρομης πρωτεΐνης του αμυλοειδούς (APP). *«Η περιοχή LEC είναι ιδιαιτέρως ευάλωτη στην Αλτσχάιμερ καθώς υπό φυσιολογικές συνθήκες συσσωρεύει την πρωτεΐνη τ. Με τον τρόπο αυτό η περιοχή αυτή γίνεται ευαίσθητη στη συσσώρευση της APP»* εξήγησε η δεύτερη κύρια συγγραφέας της νέας μελέτης, καθηγήτρια **Κάρεν Νταφ** και προσέθεσε: *«Σε συνδυασμό οι δύο αυτές πρωτεΐνες καταστρέφουν τους νευρώνες στην περιοχή LEC, ανοίγοντας τον δρόμο για την εκδήλωση της Αλτσχάιμερ».*

### **Προς πρόωμη διάγνωση και θεραπείες**

Πειράματα σε ποντίκια που διεξήγαγαν οι ειδικοί επιβεβαίωσαν ότι οι ίδιες αλλαγές που παρατηρούνται στην περιοχή LEC των εθελοντών συνδέονται με

αυξημένα επίπεδα της πρωτεΐνης τ και της APP.

Προκειμένου να καταλήξουν στα συμπεράσματά τους οι επιστήμονες χρησιμοποίησαν υψηλής ανάλυσης λειτουργική μαγνητική τομογραφία (fMRI), η οποία επιτρέπει την καταγραφή της μεταβολικής δραστηριότητας του εγκεφάλου σε πραγματικό χρόνο.

*«Τώρα που έχουμε εντοπίσει το σημείο από το οποίο ξεκινά η Αλτσχάιμερ και έχουμε δείξει πως οι μεταβολές που συντελούνται στον εγκέφαλο είναι ανιχνεύσιμες με fMRI, πιθανότατα θα μπορούμε να διαγιγνώσκουμε τη νόσο στο πρώιμο προκλινικό στάδιό της, όταν είναι πιο εύκολα θεραπεύσιμη και δεν έχει εξαπλωθεί σε άλλες περιοχές του εγκεφάλου»* σημείωσε ο καθηγητής Σμολ. Συμπλήρωσε ότι η νέα απεικονιστική μέθοδος θα μπορεί να εφαρμοστεί και για τη δοκιμή νέων θεραπειών στα πρώιμα στάδια της νόσου.

Πηγή: [tovima.gr](http://tovima.gr)